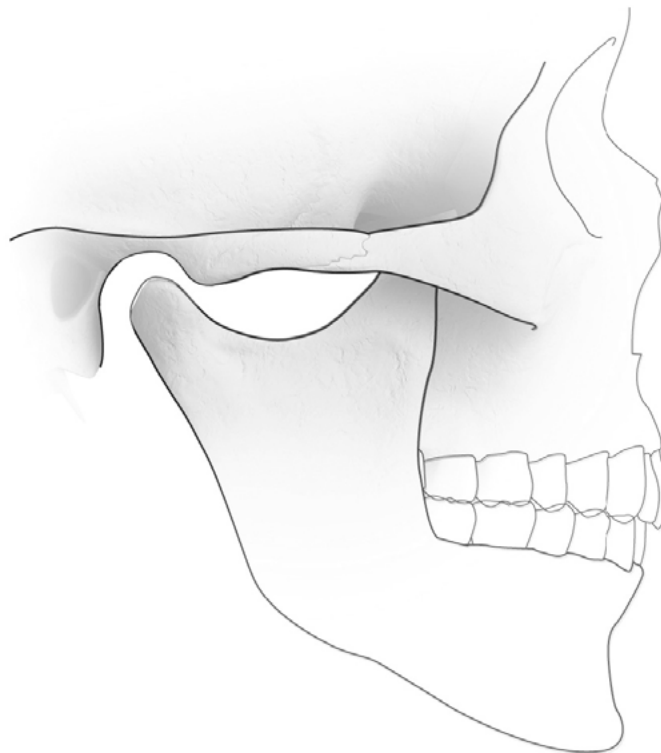




Zwelling in de hals bij een kind



Inleiding

Zwellingen in de hals kunnen goedaardig of kwaadaardig (ten gevolge van kanker) zijn. Gelukkig zijn bij kinderen de meeste zwellingen goedaardig. Ze kunnen te maken hebben met een infectie, vochtophoping (zogenaamde cysten), of goedaardige gezwellen. Kwaadaardige gezwellen zijn bij kinderen zo zeldzaam dat ze hier niet besproken worden.

Infectie en het lymfestelsel

Het lymfestelsel is een systeem van lymfevaten, lymfeklieren en lymfeweefsel dat zich op diverse plaatsen in het lichaam bevindt. De functie van het lymfestelsel is het onschadelijk maken van ziekteverwekkers zoals bacteriën en virussen, en het afvoeren van afvalstoffen. Bij deze functie zwellen de lymfeklieren vaak op.

Lymfeklierzwelling

In de hals bevinden zich ongeveer 50 lymfeklieren. Zwelling van deze halslymfeklieren kan enkel- of dubbelzijdig voorkomen. Bij kinderen is het heel normaal dat halslymfeklieren regelmatig vergroot zijn. Dit is een natuurlijke reactie op een infectie door bacteriën, virussen of schimmels. Als de klieren echter langdurig vergroot blijven, is nader onderzoek van belang. Door een infectie kunnen lymfeklieren soms “veretteren”. Er ontstaat dan een lymfeklierabces.

Hoe wordt de diagnose gesteld?

Onderzoek van hals, mond, neus, keel en oor op infecties. Eventueel laboratoriumtests: bloedonderzoek, bacteriekweek, echografie met dunne naald aspiratie.

Behandeling

Veroorzakende infectie bestrijden. In sommige gevallen antibiotica. Bij een lymfeklierabces is drainage nodig, vaak onder algehele narcose.

Cysten

Een cyste is een ballonvormige holte gevuld met vocht. Ze kunnen ontstaan ten gevolge van een ontwikkelingsstoornis vóór de geboorte, een verstopping of afsluiting van een klier, een infectie of zonder aanwijsbare oorzaak. Ze kunnen overal in het lichaam voorkomen zonder dat ze klachten veroorzaken. Soms worden ze bij toeval ontdekt.

Cysten kunnen voor de geboorte tijdens de orgaanaanleg, uit de zogenaamde kieuwspleetresten ontstaan (laterale halscyste, branchiogene cyste, lymfo-epitheliale cyste, kieuwspleet cyste).

Laterale halscyste

De laterale halscyste is een aangeboren aandoening. De cyste ontstaat uit resten van de kieuwboog en kieuwspleet tijdens de ontwikkeling van het embryo. In de vierde embryonale week ontwikkelen zich 4 kieuwspleten en 5 kieuwbogen. Hieruit ontwikkelen verschillende structuren van het gelaat, de hals en de borst. De 2^e kieuwboog groeit bij de mens over de 3^e en 4^e boog heen. De daardoor begraafde kieuwspleten worden met oppervlakte weefsel beklede holten, die in de 7^e week van de ontwikkeling gewoonlijk spontaan verdwijnen. Indien een deel van een dergelijke kieuwspleet echter blijft bestaan, vormt zich hieruit een kieuwspleet cyste met of zonder spleetvormige verbinding naar de huid. Ze zitten aan de zijkant van de hals en kunnen wisselen in vorm en grootte. Soms is er een kleine uitwendige opening in de hals (fistel).

Hoe vaak

Exacte getallen in de Nederlandse populatie zijn onbekend. De laterale halscyste is de meest voorkomende aangeboren oorzaak voor een zwelling van de hals. In ongeveer 2-3% van de gevallen komt de cyste beiderzijds voor. Kieuwboog afwijkingen kunnen erfelijk zijn.

Soms komen ze voor in samenhang met ander aangeboren afwijkingen en vormen dan een syndroom.

Voorkeur

De laterale halscyste is een aangeboren afwijking. Maar meestal worden ze pas opgemerkt bij kinderen tussen 2-10 jaar, soms na een luchtweginfectie (verkoudheid). Ze komen bij jongens en meisjes even vaak voor.

Klinische symptomen, historie

De kieuwspleet presenteert zich gewoonlijk als een pijnloze, weke zwelling aan de zijkant van de hals bij kind of jongvolwassene. Er kan sprake zijn van wisselende zwelling en gevoeligheid tijdens luchtweginfecties (verkoudheid). Afvloed van slijm uit een porie in de hals wijst op een fistel.

Hoe wordt de diagnose gesteld?

Meestal is het klinisch beeld kenmerkend. Met een echo kan de het vochthoudende karakter van een zwelling worden vastgesteld. Met een CT- of MRI scan kan de precieze uitbreiding van de cyste en de positie van naburige structuren worden beoordeeld. Dit kan soms helpen bij voorbereiding van een operatie. Als er een fistel (=uitvoergang naar buiten) is, kan daar een speciale contrastvloei-stof worden gespoten. Een röntgenfoto toont dan het verloop van de fistel en de grootte van de cyste. Met een dunne naald kan vocht uit de cyste worden opgezogen en onderzocht. Andere tests of bloedonderzoek zijn over het algemeen niet nodig.

Natuurlijk beloop

De meeste cysten blijven symptoomloos. Zij kunnen echter opzetten, pijnlijk worden en veretteren; dan ontstaat een halsabces. Dit kan samengaan met een luchtweginfectie (verkoudheid), omdat er lymfeklierweefsel om de cyste heen kan zitten. Spontane doorbraak van het abces met pusafvloed naar huid of keel kan optreden (fistel). Afhankelijk van de grootte kunnen symptomen ontstaan zoals slikklachten, spraakstoornissen of kortademigheid.

Behandeling

Behandeling bestaat uit operatieve verwijdering, meestal in algehele narcose. Verwijdering is zinvol omdat dan de juiste diagnose kan worden bevestigd en infectie met verettering wordt voorkomen. Het litteken wordt een huidplooi gelegd. Antibiotica worden gebruikt bij infectie van de cyste. Bij verettering dient eerst de pus ontlast te worden. Verwijdering van de cyste geschiedt dan pas enkele weken later.

Complicaties, prognose

Onbehandelde cystes kunnen veretteren en daardoor littekens vormen. Complicaties bij chirurgische verwijdering zijn zeldzaam en betreft meestal een nabloeding. Tijdens de operatieve verwijdering kunnen de nabijgelegen bloedvaten of zenuwen beschadigd worden. Kans op beschadiging van naast de cyste gelegen structuren is groter na een infectie. Uw behandelend Mond-, Kaak- en Aangezichtschirurg (MKA-chirurg) heeft een uitgebreide expertise en opleiding in het herkennen van deze structuren. Hij zal voorafgaand aan de operatie, uitgebreid stilstaan bij de specifieke problemen betreffende de verwijdering van de cyste. De kans op terugkeer van de cyste na operatie is klein en wordt geschat op 3%, waarschijnlijk nog kleiner wanneer het lukt om de cystewand compleet te verwijderen. Is er vooraf echter sprake geweest van een infectie dan kan het risico op terugkeer oplopen tot 20%.

Schildklierkanaal cyste

De schildklierkanaal cyste, ook wel mediane halscyste genoemd, ontwikkelen zich uit resten van het schildklierkanaal (ductus thyreoglossus). Gewoonlijk is dit kanaal bij de geboorte verdwenen. In tegenstelling tot de cyste van de kieuwspleet, zit deze cyste precies in het midden van de hals: ter hoogte van het tongbeen, boven de Adams appel.

Hoe vaak

In ongeveer 70% van de cysten in het midden van de hals betreft het een schildklierkanaal cyste.

Voorkeur

Mediane halscysten zijn dus al bij geboorte aanwezig. Ze verschijnen vaak voor het 10e jaar, maar 1/3 van de cysten wordt pas op volwassen leeftijd ontdekt. Ze komen bij jongens en meisjes even vaak voor.

Klinische symptomen, historie

Mediane halscysten liggen, in de middellijn van de hals. Ongeveer ¼ van de cysten bevindt zich boven het tongbeen, de rest ligt eronder. Ze bewegen vaak mee bij het uitsteken van de tong en kunnen wisselen in grootte maar verdwijnen niet vanzelf. De cyste bevat slijm.

Hoe wordt de diagnose gesteld?

Bij onderzoek is er in het midden van de hals, onder het tongbeen een kogelronde zwelling. De cyste beweegt mee tijdens het slikken en het uitsteken van de tong. Soms is er een speldenknopgrote, kuiltjesvormige opening waar cystevocht uit komt (fistel). Zelden kan de totale schildklier in deze cyste zitten. Daarom wordt veelal gecontroleerd of de schildklier op de correcte plaats is aangelegd. Hiervoor is een echografie of schildklierscan geschikt. Bloedonderzoek naar schildklierfunctie kan zinvol zijn. Ter voorbereiding van een operatie kan een CT- of MRI scan van nut zijn. Met een dunne naald kan eventueel vocht uit de cyste worden opgezogen en onderzocht worden.

Natuurlijk beloop

De cyste wordt vaak ontdekt na een luchtweg infectie (verkoudheid). Normaal veroorzaken ze geen klachten tenzij ze geïnfecteerd raken. De daarbij optredende zwelling kan verontrustend zijn. Dan kan heesheid, hoesten, slikklachten en gevoel van benauwdheid ontstaan. Ook kan dan spontaan pus afvloeien.

Behandeling

Operatieve verwijdering van de mediane halscyste is zinvol omdat dan de juiste diagnose kan worden bevestigd, en infectie met verettering en de daarmee samenhangende complicaties worden voorkomen. Heel soms kan op termijn een kwaadaardig gezwel in de cyste ontstaan. Behandeling bestaat uit complete chirurgische verwijdering van de cyste met het hele schildklierkanaal (Sistrunk-procedure). Deze operatie vindt plaats in algehele narcose. Hierbij wordt een middendeel van het tongbeen verwijderd omdat daar het schildklierkanaal doorheen loopt. De snede in de huid verloopt in een natuurlijke huidplooi.

Prognose

Als er complicaties na operatie zijn, is dat meestal een wondinfectie, bloeduitstorting en terugkeer van de cyste. Wanneer er geen infectie is geweest en het gelukt de cyste compleet te verwijderen is kans op recidief minder dan 5%. Het risico op ontwikkeling van een kwaadaardig gezwel in de cyste (schildklierkanker) is minder dan 1%. Om onduidelijke redenen is de kans hierop bij vrouwen groter. Meestal wordt pas achteraf, dus bij weefselonderzoek van een verwijderde cyste, deze kanker ontdekt.

Cystisch Hygroom

Het cystisch hygroom is een ontwikkelingsstoornis van het lymfevatstelsel die in ongeveer 60% gepaard gaat met chromosomale afwijkingen. In de 6^e embryonale week ontstaan uitgezette, ongeorganiseerde lymfekanalen die uitgroeien tot cysten. Ze kunnen overal in het lichaam voorkomen, maar meestal betreft het de hals (75%) of de oksel (15%). Ze zijn goedaardig en omgroeien vaak bloedvaten of zenuwen. Chirurgische verwijdering is behandeling van keuze.

Hoe vaak

Het cystisch hygroom is een zeldzame aandoening.

Voorkeur

De meeste (65%) van de cystische hygromen zijn al duidelijk bij de geboorte aanwezig. De rest wordt meestal voor het 3^e jaar ontdekt. Ze komen even vaak bij jongens als meisjes voor.

Klinische symptomen, historie

Het cystisch hygroom bestaat uit pijnloze, grote zacht-weke zwellingen van de hals zonder duidelijke begrenzing.

Hoe wordt de diagnose gesteld?

Onderzoek van mond en keel is van belang om de diepe uitbreiding te beoordelen. Een CT- of MRI scan is nodig om relatie bloedvaten en zenuwen te beoordelen.

Natuurlijk beloop

Het cystisch hygroom in de hals kan afknelling van de luchtweg veroorzaken. Ongeveer 15% van de cystische hygromen infecteert, met koorts, pijn en zwelling met roodheid aan de hals. Risico op een spontane bloeduitstorting in het hygroom is ruim 10%. Indien onbehandeld, kan het een groeiestoornis in het gelaat optreden.

Behandeling

Behandeling van het cystisch hygroom bestaat uit injectie met scleroserende middelen en chirurgische verwijdering. Door de cysten te injecteren met scleroserende

middelen, probeert men littekenvorming en schrompeling te veroorzaken.

Chirurgische verwijdering is de ideale behandeling. Doel van de operatie is complete verwijdering van alle lymfecysten met het sparen van bloedvaten en zenuwen.

Als ademhaling of slikken niet bedreigd worden, is het beter met operatie te wachten tot het kind tenminste 2 jaar oud is.

Dan zijn de zenuwen beter herkenbaar. Bij afknelling van de luchtpijp kan een tracheostoma (beademingsbuisje in de hals) worden aangelegd. Chirurgische verwijdering kan een uitgebreide ingreep zijn.

Prognose

Complicaties na operatie bestaan ondermeer uit: nabloeding, wondinfectie, beschadiging van zenuwen of lekkage van chylus (een type lymfevocht). Indien complete verwijdering lukt, is er toch een kans van 10% dat cysten weer terugkomen. Maar bij uitgebreide aandoeningen lukt het vaak niet alles te verwijderen, omdat risico op beschadiging van de omgevende structuren te groot is. Daarom zijn vaak herhaaldelijk operaties of scleroseringen nodig. Wegens littekenvorming wordt iedere volgende ingreep lastiger. Na behandeling blijven de kinderen onder controle. Echo of een MRI scan kan daarbij van nut zijn.

(Epi-)dermoidcyste

Deze cysten zijn vermoedelijk ontstaan bij het samensmelten van de kieuwbogen. Voorkeurslocaties zijn het gelaat, onder de kin en in de hals. Ze zijn bij geboorte aanwezig maar worden pas in de loop van het leven ontdekt door langzame groei. Er is geen voorkeur voor ras of geslacht. Operatieve verwijdering is noodzakelijk. Deze cysten laten zich meestal, eenvoudig verwijderen. Kans op terugkeer van de cyste is heel klein.

Vragen

Het is belangrijk dat u juiste en duidelijke informatie krijgt. Met deze informatie beslist u, samen met uw MKA-chirurg, of u de behandeling laat doen. Heeft u na het gesprek met de MKA-chirurg en na het lezen van deze folder nog vragen, stel deze dan gerust. Schrijf uw vragen van tevoren op, zodat u niets vergeet.

Adresgegevens

Locatie Haarlem

Amsterdamsevaart 268, 2032 EK Haarlem

Telefoonnummer: 085 - 080 40 00

Postadres: Amsterdamsevaart 268,
2032 EK Haarlam

Website: www.mkakennemerenmeer.nl

E-mail polikliniek: info@mkachirurgie.nl

Locatie Hoofddorp

Spaarnepoort 1, 2134 TM Hoofddorp

Telefoonnummer: 085 - 080 40 00

Postadres: Amsterdamsevaart 268,
2032 EK Haarlam

Website: www.mkakennemerenmeer.nl

E-mail polikliniek: info@mkachirurgie.nl

Rode Kruis Ziekenhuis

Vondellaan 13, 1942 LE Beverwijk

Telefoonnummer polikliniek: (0251) 26 56 97

Telefoonnummer algemeen: (0251) 26 55 55

Postadres: Postbus 1074, 1940 EB Beverwijk

Website: www.rkz.nl

E-mail polikliniek: kaaksec@rkz.nl

Copyright

Alle rechten van intellectuele eigendom betreffende deze materialen liggen bij MKA Kennemer & Meer. Kopiëren, verspreiden en elk ander gebruik van deze materialen is niet toegestaan zonder schriftelijke toestemming van MKA Kennemer & meer.

Disclaimer

MKA Kennemer & Meer spant zich in om de inhoud van deze patiënteninformatie zo vaak mogelijk te actualiseren en/of aan te vullen. Ondanks deze zorg en aandacht is het mogelijk dat inhoud onvolledig en/of onjuist is.

Met dank aan de NVMKA (Nederlandse Vereniging voor Mondziekten, Kaak- en Aangezichtschirurgie) voor het gebruik van de tekst.